

# Incidence of maxillary osteonecrosis due to the use of bisphosphonates

## Incidencia de osteonecrosis maxilar por uso de bifosfonatos

Adolfo Ariel Brun<sup>1</sup> ✉, Marcelo Adrián Estrin<sup>1</sup> ✉

<sup>1</sup>Universidad Abierta Interamericana, Facultad de Medicina y Ciencias de la Salud. Argentina.

Received: 28-07-2022

Revised: 22-10-2022

Accepted: 02-01-2023

Published: 03-01-2023

How to Cite: Estrin MA, Brun A. Incidence of maxillary osteonecrosis due to the use of bisphosphonates. Interamerican Journal of Health Sciences. 2023;3:102. <https://doi.org/10.59471/ijhsc2023102>

### ABSTRACT

**Introduction:** bisphosphonates are products commonly used for the treatment of osteoporosis, mainly for this reason; A wide variety of molecules can be found on the world market. One of the adverse side effects of these drugs is maxillary osteonecrosis reported in patients who have used these products, especially after receiving invasive dental treatments. This is a severe reaction to these drugs and several risk factors have been seen to be involved in its incidence.

**Objective:** the objective of this work is to find scientific evidence to determine the relationship between the incidence of maxillary osteonecrosis and the use of oral bisphosphonates.

**Methods:** a systematic search of publications on controlled clinical trials and observational studies reporting incidences of maxillary osteonecrosis in patients using bone antiresorptive agents was carried out in the DialNet, DynaMed, PubMed, MedLine, Nature, JStor, NIH and SciencDirect databases.

**Results:** it was found that the incidence of maxillary osteonecrosis considerably variable depending on the clinical condition of the patient receiving treatment with bisphosphonates.

**Conclusion:** osteonecrosis due to consumption of bisphosphonates is a low frequency pathology, its incidence is directly modified by factors such as polypharmacy and type of underlying pathology, as well as the type of bisphosphonate molecules, dose, and time of exposure to them.

### KEYWORDS

Osteonecrosis; Jaw; Oral; Bisphosphonate-Induced.

### RESUMEN

**Introducción:** Los bifosfonatos son productos usados comúnmente para el tratamiento de osteoporosis principalmente, por esto; pueden hallarse gran variedad de moléculas disponibles en el mercado mundial. Uno de los efectos secundarios adversos de estos fármacos es la osteonecrosis maxilar reportada en pacientes que han utilizado estos productos, especialmente después de recibir tratamientos odontológicos invasivos. Esta es una reacción severa a estos fármacos y se han visto varios factores de riesgo involucrados en su incidencia. Objetivo: El objetivo de este trabajo es encontrar evidencia científica que permita determinar la relación entre la incidencia de osteonecrosis maxilar y el uso de bifosfonatos.

**Métodos:** Se realizó una búsqueda sistematizada de publicaciones sobre ensayos clínicos controlados y estudios observacionales que reporten incidencias de osteonecrosis maxilar en pacientes que utilicen antirresorptivos óseos en las bases de datos de DialNet, DynaMed, PubMed, MedLine, Nature, JStor, NIH y SciencDirect.

**Resultados:** Se encontró que la incidencia de osteonecrosis maxilar es considerablemente variable dependiendo de las condiciones clínicas del paciente que reciba tratamiento con bifosfonatos.

**Conclusión:** La osteonecrosis por consumo de bifosfonatos es una patología de baja frecuencia, su incidencia es modificada directamente por factores como la polimedición y tipo de patología de base, así también como al tipo moléculas de bifosfonato, dosis y tiempo de exposición a los mismos.

## PALABRAS CLAVE

Osteonecrosis; Mandíbula; Oral; Inducida por bifosfonatos.

## INTRODUCCIÓN

Los fármacos antirresortivos óseos son un grupo terapéutico de uso en el tratamiento de la osteoporosis post menopáusica entre otras patologías. Este grupo de fármacos está compuesto por algunas familias farmacológicas como las mencionadas a continuación:

- Bifosfonatos como alendronato, risedronato, ibandronato, clodronato, pamidronato y el ácido zoledrónico.
- Anticuerpos monoclonales como denosumab, romosozumab.
- Sustitutos de hormonas como raloxifeno y bazedoxifeno.
- Sales inorgánicas como el ranelato de estroncio.
- Reguladores de lípidos como las estatinas compuestas por rosuvastatina, pravastatina, simvastatina, lovastatina y atorvastatina.

Todas estas sustancias son capaces de modificar la bioquímica de la homeostasis mineral ósea y los sistemas de regeneración ósea normales por diferentes vías metabólicas y actuando sobre diferentes tipos de receptores farmacológicos. No todos los mecanismos moleculares de acción de estos fármacos son conocidos, pero se ha visto cierta incidencia de osteonecrosis maxilar con el uso de bifosfonatos y otras de estas sustancias en pacientes que han sido sometidos a terapias farmacológicas con alguno o varios de ellos. Los bifosfonatos suelen utilizarse para el tratamiento de algunos tipos de cáncer (de mama, próstata, pulmón o riñón) el mieloma múltiple y también la osteoporosis. Son aplicados principalmente por vía intravenosa excepto en osteoporosis en donde la mayoría de los tratamientos suelen ser orales con pautas terapéuticas semanales, mensuales, trimestrales o incluso anuales dependiendo de la molécula específica a utilizar y el estadio de la patología. Aunque los mecanismos exactos y particulares de estos fármacos aún no se conocen y se está trabajando actualmente en esos campos los beneficios observados y comprobados son la reducción de la hipercalcemia de algunos tumores malignos y la osteólisis en las metástasis óseas esto incluso en algunos casos de enfermedad de Paget.<sup>(1)</sup> Los bifosfonatos son una familia de fármacos que tienen una gran afinidad por el tejido óseo donde pueden permanecer unidos ejerciendo su acción incluso por años ya que son selectivamente absorbidos por la superficie mineral ósea desde donde son liberados para actuar sobre los osteoclastos, también son capaces de inhibir la disolución de los cristales de hidroxiapatita en el hueso.

Asociación Americana de Cirujanos Orales y Maxilofaciales propone 4 estadios clínicos para el diagnóstico de osteonecrosis mandibular o maxilar que van del 0 al 3 y se definen de la siguiente manera:<sup>(4)</sup>

Estadio 0. Pacientes sin evidencias clínicas de hueso necrótico, pero presentan síntomas o hallazgos clínicos o radiografías inespecíficas.

Estadio 1. Pacientes con exposición de hueso necrótico o bien una pequeña ulceración de la mucosa oral sin exposición de hueso necrótico y en ambos casos el paciente es asintomático.

Estadio 2. Pacientes con exposición de hueso necrótico o bien una pequeña ulceración de la mucosa oral sin exposición de hueso necrótico, pero con síntomas, dolor e infección de tejidos blandos y que responde a tratamientos tradicionales o bien no responde a éstos.

Estadio 3. Pacientes con exposición de hueso necrótico con dolor e infección con la presencia de cualquiera de los signos siguientes: fractura patológica, fistula extraoral u osteólisis que se extiende al borde inferior.

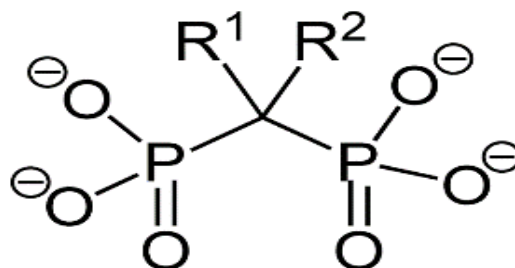


Figura 1. Estructura básica de los bifosfonatos.

La unión P-C-P del centro de la molécula es vital para su actividad biológica. R2 es responsable de su potencia. R1 es responsable de la ligación a la hidroxiapatita, mientras más grupos OH tenga, mayor ligación. “El hueso es un tejido conectivo altamente especializado y dinámico que se renueva constantemente a través del llamado remodelado óseo proceso por el cual los huesos cambian su forma general en respuesta a influencias fisiológicas o fuerzas mecánicas dando lugar a un cambio morfológico por la respuesta adaptativa al estrés manteniendo la homeostasis mineral”.<sup>(2)</sup> La osteonecrosis mandibular se produce por no haber una correcta homeostasis mineral y por tal razón no hay una regeneración del hueso por lo general con el aumento de la densidad ósea (sea por uso de antirresortivos óseos o no) con lo cual aparece una falla de la vascularización del hueso y una deficiente irrigación de éste con lo que el hueso comienza a morir lentamente llegando a afectar los tejidos blando circundantes e iniciando procesos inflamatorios e infecciosos que terminan por finalmente llegar a una exposición de maxilar necrosado. La osteonecrosis maxilar es reconocible clínicamente por sus signos dolor, inflamación, enrojecimiento u otros indicios de infección de las encías o alveolos dentarios que no cicatrizan después de un tratamiento extractivo, dientes flojos, adormecimientos o sensación de pesadez en la mandíbula, drenaje purulento o hueso expuesto. Existe literatura publicada de especialistas donde aparecen criterios de diagnóstico utilizados generalmente, como los siguiente:

- Verificar si el paciente ha recibido o actualmente recibe tratamiento con bifosfonatos.
- Observar si el paciente tiene una o más lesiones en la mucosa de los procesos alveolares con o sin exposición de hueso, pero con dolor y fistulas.
- Observar el hueso expuesto buscando señales de necrosis.
- Investigar si la lesión es espontánea o producto de un procedimiento dento-alveolar.
- El proceso sigue sin cicatrizar por un tiempo mayor a 6 semanas.<sup>(3)</sup>

Ya desde el año 2003 en investigación de quien fuera un pionero de la temática Marx (1) aparecían los primeros reportes de casos clínicos sobre las relaciones entre bifosfonatos y la osteonecrosis maxilar siendo más frecuente la incidencia con el uso intravenoso de estos fármacos que con las formas orales. Luego en 2004 Ruggiero,<sup>(5)</sup> presentaba más casos clínicos en estudios observacionales sobre la misma investigación. Pese a esto, aún se desconoce la incidencia exacta de la osteonecrosis maxilar por el uso de bifosfonatos lo cuál sería un valioso aporte médico en esta materia que pueda incluso orientar futuros trabajos al respecto. Es así como se plantea la pregunta: ¿Cuál es la incidencia de osteonecrosis maxilar en pacientes con tratamiento con bifosfonatos reportados en estudios observacionales y ensayos clínicos controlados?

Este trabajo demuestra esta incidencia a través de la revisión de estudios observacionales y ensayos clínicos controlados.

## MATERIALES Y MÉTODOS

Se realizó una revisión bibliográfica sistemática de trabajos publicados en las siguientes revistas científicas: DialNet, DynaMed, PubMed, MedLine, Nature, JStor, NIH, ScienceDirect. Los trabajos de publicaciones recogidos serán seleccionados por su relación directa con el tema, deben contener resultados medibles y deben ser ensayos clínicos controlados o estudios observacionales. Una vez reunida la información de interés se procederá a extraer los datos cuantitativos del estudio para establecer estadísticamente la incidencia de osteonecrosis maxilar por el uso de bifosfonatos. El estudio es de tipo documental con diseño cualitativo y de alcance exploratorio. Se seleccionaron una población de 100 publicaciones científicas que contengan reportes de casos clínicos sobre la incidencia de la osteonecrosis maxilar por uso de bifosfonatos que se ajusten a los criterios de inclusión. Se incluyeron solo los datos de las publicaciones que fueron estudios observacionales o ensayos clínicos controlados y se excluyeron los que no estaban cumpliendo con dicha relación. Finalmente se seleccionaron los estudios que contenían datos estadísticos de utilidad para realizar la estimación pretendida. Los datos extraídos de dichas publicaciones se colocaron en una tabla de Excel para establecer por cálculos simples los porcentajes de incidencia de osteonecrosis maxilar en pacientes que habían recibido en sus tratamientos por diversas patologías fármacos de la familia de los bifosfonatos, entre los orígenes de los datos tomados en consideración para este estudio se incluyeron casos clínicos de estudios observacionales, estudios de cohorte retrospectivos y ensayos clínicos controlados que fueron hechos por investigadores abordando temáticas relacionadas con los bifosfonatos como parte de terapias poli medicamentosas en grupos de pacientes diversos, sin embargo la gran mayoría son estudios de pacientes con mieloma múltiple y diversos tipos de cáncer que reportan aparición de osteonecrosis de maxilar atribuido al uso de éstos; en algunos estudios se estudiaba precisamente los factores de riesgo que contribuían a la aparición de dicha patología cuando se tomaba farmacoterapia concomitante de bifosfonatos solos y acompañados de otros medicamentos de acuerdo a las patologías, estadio de las mismas y características clínicas particulares en pocos casos. Se excluyeron del estudio publicaciones con fuentes de datos demasiado grandes y poco depuradas que pudieran falsear las estimaciones pretendidas, por ejemplo, incluir en la cantidad de pacientes aquéllos que no han recibido tratamiento con bifosfonatos y que igualmente desarrollaban osteonecrosis maxilar, también estudios

que incluían pacientes con grupos control grandes o que estudiaban paralelamente otros aspectos y no únicamente la osteonecrosis maxilar relacionada a bifosfonatos.

## RESULTADOS

Con la estrategia de búsqueda utilizada se logró identificar 100 artículos científicos relacionados con la temática a tratar, de los cuales 60 fueron parte de los datos utilizados para la estimación de la incidencia de osteonecrosis maxilar relacionada con bifosfonatos. Los trabajos consultados y los resultados obtenidos a partir de sus datos de pacientes aparecen detallados en la Tabla 1. Se encontró que la incidencia de osteonecrosis maxilar es considerablemente variable dependiendo de las condiciones clínicas del paciente que reciba el tratamiento, así se encontró que para pacientes con mieloma múltiple a menudo los porcentajes pueden ser tan altos como hasta 40 %. Los estudios que mostraron mayores porcentajes de incidencia fueron en pacientes que tenían farmacoterapias para diversos tipos de cáncer y en etapas metastásicas a hueso. En casos de estudio en los cuales los pacientes tomaban solamente bifosfonatos los porcentajes fueron notablemente menores de entre 0.5 % hasta 7 % con las diversas variables de los estudios realizados en cuanto a las características de los pacientes y sus estados clínicos.

## DISCUSIÓN

Si bien es cierto que este estudio pudo confirmar y pseudo cuantificar en forma porcentual la incidencia de osteonecrosis maxilar por consumo de bifosfonatos, durante el estudio se pudo percibir que los factores que influyen en estos porcentajes están ligados a la polimedicación y a ciertas patologías, así como a moléculas de bifosfonatos en particular. En definitiva, el desconocimiento de la patogénesis de la osteonecrosis en todos los casos consultados arroja luz sobre la necesidad de realizar nuevos estudios enfocados en dilucidar los mecanismos bioquímicos por los cuales se genera esta complicación de maxilares por el uso de estos fármacos. Aún más, comprobar el sinergismo necesario de otros fármacos para su ocurrencia sería un buen estudio para continuar con esa línea de investigación. Varios de los estudios consultados evidenciaron la necesidad de establecer factores de riesgo para pacientes en tratamiento con bifosfonatos como parte de su terapia polimedicada por patologías como mieloma múltiple, cáncer prostático, cáncer de pecho y otras patologías similares como leucemias y osteoporosis los cuales requieren el uso de medicamentos de los que se han reportado efectos sobre la densidad ósea.

## BIBLIOGRAFÍA

1. Marx RE. Pamidronate (Aredia) and zoledronate (Zometa) induced avascular necrosis of the jaws: a growing epidemic. *Journal of Oral and Maxillofacial Surgery* [Internet]. 2003 Sep 1 [cited 2022 Apr 19];61(9):1115–7. Available from: <http://www.joms.org/article/S0278239103007201/fulltext>
2. Cortés-Motta MC, Fernández-Grisales R. Osteonecrosis de los maxilares: fisiopatología, diagnóstico y tratamiento. *CES ODONTOLOGÍA* [Internet]. 2016 Nov 1 [cited 2022 Apr 18];29(2):65–77. Available from: <https://moz-extension://f32147f0-4560-421d-97ca-2a0483b78f2c/enhanced-reader.html?openApp&pdf=http%3A%2F%2Fwww.scielo.org.co%2Fpdf%2Fceso%2Fv29n2%2Fv29n2a08.pdf>
3. Cardona F, Bagán JV, Sáinz E, Figuerido J, Giner F, Vidán FJ. Osteonecrosis de los maxilares por bisfosfonatos: Actualización y puesta al día [Internet]. 2009 [cited 2022 Apr 17]. Available from: [https://scielo.isciii.es/scielo.php?script=sci\\_arttext&pid=S1137-66272009000500012](https://scielo.isciii.es/scielo.php?script=sci_arttext&pid=S1137-66272009000500012)
4. Ruggiero SL, Dodson TB, Fantasia J, Goodday R, Aghaloo T, Surgery M. Medication-Related Osteonecrosis of the Jaw-2014 Update Special Committee on Medication-Related Osteonecrosis of the Jaws.
5. Ruggiero SL, Mehrotra B, Rosenberg TJ, Engroff SL. Osteonecrosis of the jaws associated with the use of bisphosphonates: a review of 63 cases. *Journal of Oral and Maxillofacial Surgery* [Internet]. 2004 May 1 [cited 2022 Apr 19];62(5):527–34. Available from: <http://www.joms.org/article/S0278239104001958/fulltext>
6. Badros A, Weikel D, Salama A, Goloubeva O, Schneider A, Rapoport A, et al. Osteonecrosis of the jaw in multiple myeloma patients: Clinical features and risk factors. *Journal of Clinical Oncology*. 2006 Feb 20;24(6):945–52.
7. Shibahara T, Morikawa T, Yago K, Kishimoto H, Imai Y, Kurita K. National Survey on Bisphosphonate-Related Osteonecrosis of the Jaws in Japan. *Journal of Oral Maxillofacial Surgery* [Internet]. 2018 [cited 2022 Jun 4];76:2105–12. Available from: <https://doi.org/10.1016/j.joms.2018.04.009>



8. Heim N, Götz W, Kramer FJ, Faron A. (No Title). *Dentomaxillofacial Radiology*. 2019;48.
9. Kizub D, Schubert MM, Paterson AHG, Clemons M, Dees EC. Risk factors for bisphosphonate-associated osteonecrosis of the jaw in the prospective randomized trial of adjuvant bisphosphonates for early-stage breast cancer (SWOG 0307) HHS Public Access. Available from: <http://www.springer.com/gb/open>
10. Toriumi S, Kobayashi A, Uesawa Y. Comprehensive Study of the Risk Factors for Medication-Related Osteonecrosis of the Jaw Based on the Japanese Adverse Drug Event Report Database. Available from: [www.mdpi.com/journal/pharmaceuticals](http://www.mdpi.com/journal/pharmaceuticals)
11. Rugani P, Walter C, Kirnbauer B, Acham S, Begus-Nahrman Y, Jakse N, et al. *dentistry journal* Prevalence of Medication-Related Osteonecrosis of the Jaw in Patients with Breast Cancer, Prostate Cancer, and Multiple Myeloma. Available from: [www.mdpi.com/journal/dentistry](http://www.mdpi.com/journal/dentistry)
12. Bamias A, Kastiris E, Bamia C, Moulopoulos LA, Melakopoulos I, Bozas G, et al. Osteonecrosis of the jaw in cancer after treatment with bisphosphonates: Incidence and risk factors. *Journal of Clinical Oncology*. 2005 Sep 21;23(34):8580–7.
13. Wang EP, Kaban LB, Strewler GJ, Raje N, Troulis MJ. Incidence of Osteonecrosis of the Jaw in Patients With Multiple Myeloma and Breast or Prostate Cancer on Intravenous Bisphosphonate Therapy. *Journal of Oral and Maxillofacial Surgery* [Internet]. 2007 Jul 1 [cited 2022 Jun 4];65(7):1328–31. Available from: <http://www.joms.org/article/S027823910700328X/fulltext>
14. Boonyapakorn T, Schirmer I, Reichart PA, Sturm I, Massenkeil G. Bisphosphonate-induced osteonecrosis of the jaws: Prospective study of 80 patients with multiple myeloma and other malignancies. *Oral Oncology*. 2008 Sep 1;44(9):857–69.
15. Thumbigere-Math V, Tu L, Huckabay S, Dudek AZ, Lunos S, Basi DL, et al. A retrospective study evaluating frequency and risk factors of osteonecrosis of the jaw in 576 cancer patients receiving intravenous bisphosphonates. *American Journal of Clinical Oncology: Cancer Clinical Trials* [Internet]. 2012 Aug [cited 2022 Jun 4];35(4):386–92. Available from: [https://journals.lww.com/amjclinicaloncology/Fulltext/2012/08000/A\\_Retrospective\\_Study\\_Evaluating\\_Frequency\\_and.15.aspx](https://journals.lww.com/amjclinicaloncology/Fulltext/2012/08000/A_Retrospective_Study_Evaluating_Frequency_and.15.aspx)
16. Corso A, Varettoni M, Zappasodi P, Klersy C, Mangiacavalli S, Pica G, et al. A different schedule of zoledronic acid can reduce the risk of the osteonecrosis of the jaw in patients with multiple myeloma. *Leukemia* 2007 21:7 [Internet]. 2007 Apr 5 [cited 2022 Jun 4];21(7):1545–8. Available from: <https://www.nature.com/articles/2404682>
17. Jadu F, Lee L, Pharoah M, Reece D, Wang L. A retrospective study assessing the incidence, risk factors and comorbidities of pamidronate-related necrosis of the jaws in multiple myeloma patients. *Annals of Oncology* [Internet]. 2007 Dec 1 [cited 2022 Jun 4];18(12):2015–9. Available from: <http://www.annalsofoncology.org/article/S0923753419404055/fulltext>
18. Coleman R, Cameron D, Dodwell D, Bell R, Wilson C, Rathbone E, et al. Adjuvant zoledronic acid in patients with early breast cancer: final efficacy analysis of the AZURE (BIG 01/04) randomised open-label phase 3 trial. *The Lancet Oncology*. 2014 Aug;15(9):997–1006.
19. Montefusco V, Gay F, Spina F, Miceli R, Maniezzo M, Teresa Ambrosini M, et al. Antibiotic prophylaxis before dental procedures may reduce the incidence of osteonecrosis of the jaw in patients with multiple myeloma treated with bisphosphonates. <https://doi.org/10.1080/10428190802483778> [Internet]. 2009 [cited 2022 Jun 4];49(11):2156–62. Available from: <https://www.tandfonline.com/doi/abs/10.1080/10428190802483778>
20. Aguiar Bujanda D, Bohn Sarmiento U, Cabrera Suárez MÁ, Aguiar Morales J. Assessment of renal toxicity and osteonecrosis of the jaws in patients receiving zoledronic acid for bone metastasis. *Annals of Oncology* [Internet]. 2007 Mar 1 [cited 2022 Jun 4];18(3):556–60. Available from: <http://www.annalsofoncology.org/article/S0923753419378172/fulltext>
21. Haidar A, Jønler M, Folkmar TB, Lund L. Bisphosphonate (zoledronic acid)-induced osteonecrosis of the jaw. <https://doi.org/103109/00365590903295193> [Internet]. 2009 [cited 2022 Jun 4];43(6):442–4. Available from:

<https://www.tandfonline.com/doi/abs/10.3109/00365590903295193>

22. Bantis A, Zissimopoulos A, Sountoulides P, Kalaitzis C, Giannakopoulos S, Deftereos S, et al. Bisphosphonate-induced osteonecrosis of the jaw in patients with bone metastatic, hormone-sensitive prostate cancer. Risk factors and prevention strategies. *Tumori*. 2011 Aug;97(4):479–83.

23. Sanna G, Preda L, Bruschini R, Cossu Rocca M, Ferretti S, Adamoli L, et al. Bisphosphonates and jaw osteonecrosis in patients with advanced breast cancer. *Annals of Oncology* [Internet]. 2006 Oct 1 [cited 2022 Jun 4];17(10):1512–6. Available from: <http://www.annalsofncology.org/article/S0923753419473274/fulltext>

24. Christodoulou C, Pervena A, Klouvas G, Galani E, Falagas ME, Tsakalos G, et al. Combination of Bisphosphonates and Antiangiogenic Factors Induces Osteonecrosis of the Jaw More Frequently than Bisphosphonates Alone. *Oncology* [Internet]. 2009 Mar [cited 2022 Jun 4];76(3):209–11. Available from: <https://www.karger.com/Article/FullText/201931>

25. Ripamonti C, Maniezzo M, Campa T, Fagnoni E, Brunelli C, Saibene G, et al. Decreased occurrence of osteonecrosis of the jaw after implementation of dental preventive measures in solid tumour patients with bone metastases treated with bisphosphonates. The experience of the National Cancer Institute of Milan. 2008;

26. Stopeck AT, Lipton A, Body JJ, Steger GG, Tonkin K, de Boer RH, et al. Denosumab compared with zoledronic acid for the treatment of bone metastases in patients with advanced breast cancer: A randomized, double-blind study. *Journal of Clinical Oncology*. 2010 Dec 10;28(35):5132–9.

27. Fizazi K, Carducci M, Smith M, Damião R, Brown J, Karsh L, et al. Denosumab versus zoledronic acid for treatment of bone metastases in men with castration-resistant prostate cancer: a randomised, double-blind study. *The Lancet* [Internet]. 2011 Mar 5 [cited 2022 Jun 4];377(9768):813–22. Available from: <http://www.thelancet.com/article/S0140673610623446/fulltext>

28. Gimsing P, Carlson K, Turesson I, Fayers P, Waage A, Vangsted A, et al. Effect of pamidronate 30 mg versus 90 mg on physical function in patients with newly diagnosed multiple myeloma (Nordic Myeloma Study Group): a double-blind, randomised controlled trial. *The Lancet Oncology* [Internet]. 2010 Oct 1 [cited 2022 Jun 4];11(10):973–82. Available from: <http://www.thelancet.com/article/S1470204510701984/fulltext>

29. Crawford BS, McNulty RM, Kraut EH, Turowski RC. Extended Use of Intravenous Bisphosphonate Therapy for the Prevention of Skeletal Complications in Patients with Cancer. <https://doi.org/10.3109/07357900902783203> [Internet]. 2009 Nov 13 [cited 2022 Jun 4];27(10):984–8. Available from: <https://www.tandfonline.com/doi/abs/10.3109/07357900902783203>

30. Aragon-Ching JB, Ning YM, Chen CC, Latham L, Guadagnini JP, Gulley JL, et al. Higher incidence of Osteonecrosis of the Jaw (ONJ) in patients with metastatic castration resistant prostate cancer treated with anti-angiogenic agents. *Cancer Investigation*. 2009 Feb;27(2):221–6.

31. Fehm T, Beck V, Banys M, Lipp HP, Hairass M, Reinert S, et al. Bisphosphonate-induced osteonecrosis of the jaw (ONJ): Incidence and risk factors in patients with breast cancer and gynecological malignancies. *Gynecologic Oncology* [Internet]. 2009 Mar 1 [cited 2022 Jun 4];112(3):605–9. Available from: <http://www.gynecologiconcology-online.net/article/S0090825808009761/fulltext>

32. Stumpe MR, Chandra RK, Yunus F, Samant S. Incidence and risk factors of bisphosphonate-associated osteonecrosis of the jaws. *Head & Neck* [Internet]. 2009 Feb 1 [cited 2022 Jun 4];31(2):202–6. Available from: <https://onlinelibrary.wiley.com/doi/full/10.1002/hed.20941>

33. Then C, Hörauf N, Otto S, Pautke C, von Tresckow E, Röhnisch T, et al. Incidence and Risk Factors of Bisphosphonate-Related Osteonecrosis of the Jaw in Multiple Myeloma Patients Having Undergone Autologous Stem Cell Transplantation. *Oncology Research and Treatment* [Internet]. 2012 Nov [cited 2022 Jun 4];35(11):658–64. Available from: <https://www.karger.com/Article/FullText/343950>

34. Walter C, Al-Nawas B, Bois A du, Buch L, Harter P, Grötz KA. Incidence of bisphosphonate-associated osteonecrosis of the jaws in breast cancer patients. *Cancer*. 2009 Apr 15;115(8):1631–7.

35. ALEXANDRE T A, RALF S, BJÖRN R, EVA W, ALEXANDER G, MARCO B, et al. Incidence of Bisphosphonate-related Osteonecrosis of the Jaw in Consideration of Primary Diseases and Concomitant Therapies. *Anticancer Research*. 2013 Sep;33(9):3917–24.
36. Zervas K, Verrou E, Teleioudis Z, Vahtsevanos K, Banti A, Mihou D, et al. Incidence, risk factors and management of osteonecrosis of the jaw in patients with multiple myeloma: a single-centre experience in 303 patients. *British Journal of Haematology* [Internet]. 2006 Sep 1 [cited 2022 Jun 4];134(6):620–3. Available from: <https://onlinelibrary.wiley.com/doi/full/10.1111/j.1365-2141.2006.06230.x>
37. Ortega C, Faggiuolo R, Vormola R, Montemurro F, Nanni D, Goia F, et al. Jaw complications in breast and prostate cancer patients treated with zoledronic acid. <http://dx.doi.org/10.1080/02841860500341173> [Internet]. 2009 Mar [cited 2022 Jun 4];45(2):216–7. Available from: <https://www.tandfonline.com/doi/abs/10.1080/02841860500341173>
38. Miyazaki H, Nishimatsu H, Kume H, Suzuki M, Fujimura T, Fukuhara H, et al. Leukopenia as a risk factor for osteonecrosis of the jaw in metastatic prostate cancer treated using zoledronic acid and docetaxel. *BJU International*. 2012 Dec;110(11 B).
39. Vahtsevanos K, Kyrgidis A, Verrou E, Katodritou E, Triaridis S, Andreadis CG, et al. Longitudinal cohort study of risk factors in cancer patients of bisphosphonate-related osteonecrosis of the jaw. *Journal of Clinical Oncology*. 2009 Nov 10;27(32):5356–62.
40. Brufsky AM, Sereika SM, Mathew A, Tomifumi O, Singh V, Rosenzweig M. Long-term Treatment with Intravenous Bisphosphonates in Metastatic Breast Cancer: A Retrospective Study. *The Breast Journal* [Internet]. 2013 Sep 1 [cited 2022 Jun 4];19(5):504–11. Available from: <https://onlinelibrary.wiley.com/doi/full/10.1111/tbj.12152>
41. Barrett-Lee P, Casbard A, Abraham J, Hood K, Coleman R, Simmonds P, et al. Oral ibandronic acid versus intravenous zoledronic acid in treatment of bone metastases from breast cancer: A randomised, open label, non-inferiority phase 3 trial. *The Lancet Oncology*. 2014 Jan;15(1):114–22.
42. Rathbone EJ, Brown JE, Marshall HC, Collinson M, Liversedge V, Murden GA, et al. Osteonecrosis of the Jaw and Oral Health–Related Quality of Life After Adjuvant Zoledronic Acid: An Adjuvant Zoledronic Acid to Reduce Recurrence Trial Subprotocol (BIG01/04). *Journal of Clinical Oncology*. 2013 Jul 20;31(21):2685–91.
43. Jackson GH, Morgan GJ, Davies FE, Wu P, Gregory WM, Bell SE, et al. Osteonecrosis of the jaw and renal safety in patients with newly diagnosed multiple myeloma: Medical Research Council Myeloma IX Study results. *British Journal of Haematology*. 2014;166(1):109–17.
44. García Sáenz JA, López Tarruella S, García Paredes B, Rodríguez Lajusticia L, Villalobos L, Díaz Rubio E. Osteonecrosis of the jaw as an adverse bisphosphonate event: three cases of bone metastatic prostate cancer patients treated with zoledronic acid. *Medicina oral, patología oral y cirugía bucal*. 2007;12(5):351–6.
45. Badros A, Weikel D, Salama A, Goloubeva O, Schneider A, Rapoport A, et al. Osteonecrosis of the Jaw in Multiple Myeloma Patients: Clinical Features and Risk Factors. *Journal of Clinical Oncology* [Internet]. 2006 Feb 20;24(6):945–52. Available from: <https://doi.org/10.1200/JCO.2005.04.2465>
46. Ibrahim T, Barbanti F, Giorgio-Marrano G, Mercatali L, Ronconi S, Vicini C, et al. Osteonecrosis of the Jaw in Patients with Bone Metastases Treated with Bisphosphonates: A Retrospective Study. *The Oncologist* [Internet]. 2008 Mar 1 [cited 2022 Jun 4];13(3):330–6. Available from: <https://academic.oup.com/oncolo/article/13/3/330/6396612>
47. Quispe D, Shi R, Burton G. Osteonecrosis of the Jaw in Patients with Metastatic Breast Cancer: Ethnic and Socio-Economic Aspects. *The Breast Journal* [Internet]. 2011 Sep 1 [cited 2022 Jun 4];17(5):510–3. Available from: <https://onlinelibrary.wiley.com/doi/full/10.1111/j.1524-4741.2011.01119.x>
48. Calvo-Villas JM, Tapia Torres M, Govantes Rodríguez J, de Granda EC, Sicilia Guillén F. Osteonecrosis del

maxilar en pacientes con mieloma múltiple durante y después del tratamiento con ácido zoledrónico. *Medicina Clínica*. 2006 Oct;127(15):576–9.

49. Pavkovic M, Petrushevska G, Jovanovic R, Karanfilski O, Cevreska L, Stankovic S, et al. Osteonecrosis of the jaw in patients with multiple myeloma treated with bisphosphonates. *Prilozi*. 2010;31(2):39–49.

50. Dimopoulos MA, Kastiris E, Anagnostopoulos A, Melakopoulos I, Gika D, Moulopoulos LA, et al. Osteonecrosis of the jaw in patients with multiple myeloma treated with bisphosphonates: evidence of increased risk after treatment with zoledronic acid. *Haematologica*. 2006;91:968–71.

51. Cetiner S, Sucak GT, Kahraman SA, Aki SZ, Kocakahaoglu B, Gultekin SE, et al. Osteonecrosis of the jaw in patients with multiple myeloma treated with zoledronic acid. *Journal of Bone and Mineral Metabolism*. 2009 Jul 26;27(4):435–43.

52. Ortega C, Montemurro F, Faggiuolo R, Vormola R, Nanni D, Goia F, et al. Osteonecrosis of the jaw in prostate cancer patients with bone metastases treated with zoledronate: A retrospective analysis. <http://dx.doi.org/10.1080/02841860601185917> [Internet]. 2009 [cited 2022 Jun 4];46(5):664–8. Available from: <https://www.tandfonline.com/doi/abs/10.1080/02841860601185917>

53. Tosi P, Zamagni E, Cangini D, Tacchetti P, di Raimondo F, Catalano L, et al. Osteonecrosis of the jaws in newly diagnosed multiple myeloma patients treated with zoledronic acid and thalidomide-dexamethasone. *Blood* [Internet]. 2006 Dec 1 [cited 2022 Jun 4];108(12):3951–2. Available from: <https://ashpublications.org/blood/article/108/12/3951/22660/Osteonecrosis-of-the-jaws-in-newly-diagnosed>

54. Estilo CL, van Poznak CH, Williams T, Bohle GC, Lwin PT, Zhou Q, et al. Osteonecrosis of the Maxilla and Mandible in Patients with Advanced Cancer Treated with Bisphosphonate Therapy. *The Oncologist* [Internet]. 2008 Aug 1 [cited 2022 Jun 4];13(8):911–20. Available from: <https://academic.oup.com/oncolo/article/13/8/911/6397455>

55. Vidal-Real C, Pérez-Sayáns M, Suárez-Peñaranda JM, Gándara-Rey JM, García-García A. Osteonecrosis of the jaws in 194 patients who have undergone intravenous bisphosphonate therapy in Spain. *Medicina Oral Patología Oral y Cirugía Bucal*. 2015 May 1;20(3):e267–72.

56. Walter C, Al-Nawas B, Grötz KA, Thomas C, Thüroff JW, Zinser V, et al. Prevalence and Risk Factors of Bisphosphonate-Associated Osteonecrosis of the Jaw in Prostate Cancer Patients with Advanced Disease Treated with Zoledronate. *European Urology*. 2008 Nov 1;54(5):1066–72.

57. Walter C, Al-Nawas B, Frickhofen N, Gamm H, Beck J, Reinsch L, et al. Prevalence of bisphosphonate associated osteonecrosis of the jaws in multiple myeloma patients. *Head & Face Medicine*. 2010 Dec 8;6(1):11.

58. Rugani P, Luschin G, Jakse N, Kirnbauer B, Lang U, Acham S. Prevalence of bisphosphonate-associated osteonecrosis of the jaw after intravenous zoledronate infusions in patients with early breast cancer. *Clinical Oral Investigations* 2013 18:2 [Internet]. 2013 Jun 10 [cited 2022 Jun 4];18(2):401–7. Available from: <https://link.springer.com/article/10.1007/s00784-013-1012-5>

59. Dimopoulos MA, Kastiris E, Bamia C, Melakopoulos I, Gika D, Roussou M, et al. Reduction of osteonecrosis of the jaw (ONJ) after implementation of preventive measures in patients with multiple myeloma treated with zoledronic acid. *Annals of Oncology*. 2008;20:117–20.

60. Guarneri V, Donati S, Nicolini M, Giovannelli S, Amico RD', Conte PF. Renal Safety and Efficacy of i.v. Bisphosphonates in Patients with Skeletal Metastases Treated for up to 10 Years; Renal Safety and Efficacy of i.v. Bisphosphonates in Patients with Skeletal Metastases Treated for up to 10 Years. 2005.

61. Bonomi M, Nortilli R, Molino A, Sava T, Santo A, Caldara A, et al. Renal toxicity and osteonecrosis of the jaw in cancer patients treated with bisphosphonates: a long-term retrospective analysis. *Medical Oncology* 2009 27:2 [Internet]. 2009 Mar 28 [cited 2022 Jun 4];27(2):224–9. Available from: <https://link.springer.com/article/10.1007/s12032-009-9195-y>



62. Coleman R, de Boer R, Eidtmann H, Llombart A, Davidson N, Neven P, et al. Zoledronic acid (zoledronate) for postmenopausal women with early breast cancer receiving adjuvant letrozole (ZO-FAST study): final 60-month results. *Annals of Oncology* [Internet]. 2013 Feb 1 [cited 2022 Jun 4];24(2):398–405. Available from: <http://www.annalsofoncology.org/article/S0923753419368425/fulltext>

### FINANCIACIÓN

Ninguna

### CONFLICTO DE INTERES

Ninguno

### CONTRIBUCIÓN DE AUTORÍA

*Conceptualización:* Adolfo Ariel Brun, Marcelo Adrián Estrin.

*Investigación:* Adolfo Ariel Brun, Marcelo Adrián Estrin.

*Administración del proyecto:* Adolfo Ariel Brun, Marcelo Adrián Estrin.

*Redacción-borrador original:* Adolfo Ariel Brun, Marcelo Adrián Estrin.

*Redacción-revisión y edición:* Adolfo Ariel Brun, Marcelo Adrián Estrin.

## ANEXOS

<b>Tabla 1. Estadísticas de porcentajes de incidencia</b>			
<b>Estudio consultado</b>	<b>Población de casos</b>	<b>Casos de BRONJ</b>	<b>%</b>
Incidence of osteonecrosis of the jaw in patients with multiple myeloma and breast or prostate cancer on intravenous bisphosphonate therapy. <sup>(13)</sup>	1086	447	41,16 %
Prospective study of 80 patients with multiple myeloma and other malignancies. <sup>(14)</sup>	80	22	27,50 %
A retrospective study evaluating frequency and risk factors of osteonecrosis of the jaw in 576 cancer patients receiving intravenous bisphosphonates. <sup>(15)</sup>	357	16	4,48 %
A different schedule of zoledronic acid can reduce the risk of the osteonecrosis of the jaw in patients with multiple myeloma. <sup>(16)</sup>	106	7	6,60 %
A retrospective study assessing the incidence, risk factors and comorbidities of pamidronate-related necrosis of the jaws in multiple myeloma patients. <sup>(17)</sup>	655	21	3,21 %
Adjuvant zoledronic acid in patients with early breast cancer: Final efficacy analysis of the AZURE (BIG 01/04) randomised open-label phase 3 trial. <sup>(18)</sup>	1685	26	1,54 %
Antibiotic prophylaxis before dental procedures may reduce the incidence of osteonecrosis of the jaw in patients with multiple myeloma treated with bisphosphonates. <sup>(19)</sup>	178	9	5,06 %
Assessment of renal toxicity and osteonecrosis of the jaws in patients receiving zoledronic acid for bone metastasis. <sup>(20)</sup>	67	6	8,96 %
Bisphosphonate (zoledronic acid)-induced osteonecrosis of the jaw . <sup>(21)</sup>	53	2	3,77 %
Bisphosphonate-induced osteonecrosis of the jaw in patients with bone metastatic, hormone-sensitive prostate cancer. Risk factors and prevention strategies. <sup>(22)</sup>	60	9	15,00 %
Bisphosphonates and jaw osteonecrosis in patients with advanced breast cancer. <sup>(23)</sup>	81	5	6,17 %
Combination of bisphosphonates and antiangiogenic factors induces osteonecrosis of the jaw more frequently than bisphosphonates alone. <sup>(24)</sup>	116	21	18,10 %
Decreased occurrence of osteonecrosis of the jaw after implementation of dental preventive measures in solid tumour patients with bone metastases treated with bisphosphonates. The experience of the National Cancer Institute of Milan. <sup>(25)</sup>	966	28	2,90 %
Denosumab compared with zoledronic acid for the treatment of bone metastases in patients with advanced breast cancer: A randomized, double-blind study. <sup>(26)</sup>	1020	14	1,37 %
Denosumab versus zoledronic acid for treatment of bone metastases in men with castration-resistant prostate cancer: A randomised, double-blind study. <sup>(27)</sup>	951	12	1,26 %
Effect of pamidronate 30 mg versus 90 mg on physical function in patients with newly diagnosed multiple myeloma (Nordic Myeloma Study Group): A double-blind, randomised controlled trial. <sup>(28)</sup>	504	10	1,98 %
Extended use of intravenous bisphosphonate therapy for the prevention of skeletal complications in patients with cancer. <sup>(29)</sup>	113	6	5,31 %

Higher incidence of Osteonecrosis of the Jaw (ONJ) in patients with metastatic castration resistant prostate cancer treated with anti-angiogenic agents. <sup>(30)</sup>	60	11	18,33 %
Incidence and risk factors in patients with breast cancer and gynecological malignancies. <sup>(31)</sup>	345	10	2,90 %
Incidence and risk factors of bisphosphonate-associated osteonecrosis of the jaws. <sup>(32)</sup>	497	5	1,01 %
Incidence and risk factors of bisphosphonate-related osteonecrosis of the jaw in multiple myeloma patients having undergone autologous stem cell transplantation. <sup>(33)</sup>	120	23	19,17 %
Incidence of bisphosphonate-associated osteonecrosis of the jaws in breast cancer patients. <sup>(34)</sup>	75	4	5,33 %
Incidence of bisphosphonate-related osteonecrosis of the jaw in consideration of primary diseases and concomitant therapies. <sup>(35)</sup>	137	9	6,57 %
Incidence, risk factors and management of osteonecrosis of the jaw in patients with multiple myeloma: a single-centre experience in 303 patients. <sup>(36)</sup>	254	28	11,02 %
Jaw complications in breast and prostate cancer patients treated with zoledronic acid. <sup>(37)</sup>	356	10	2,81 %
Leukopenia as a risk factor for osteonecrosis of the jaw in metastatic prostate cancer treated using zoledronic acid and docetaxel. <sup>(38)</sup>	111	9	8,11 %
Longitudinal cohort study of risk factors in cancer patients of bisphosphonate-related osteonecrosis of the jaw. <sup>(39)</sup>	1621	80	4,94 %
Long-term Treatment with Intravenous Bisphosphonates in Metastatic Breast Cancer: A Retrospective Study. <sup>(40)</sup>	241	7	2,90 %
Oral ibandronic acid versus intravenous zoledronic acid in treatment of bone metastases from breast cancer: A randomised, open label, non-inferiority phase 3 trial. <sup>(41)</sup>	697	9	1,29 %
Osteonecrosis of the jaw and oral health-related quality of life after adjuvant zoledronic acid: An Adjuvant Zoledronic Acid to Reduce Recurrence Trial subprotocol (BIG01/04). <sup>(42)</sup>	1681	26	1,55 %
Osteonecrosis of the jaw and renal safety in patients with newly diagnosed multiple myeloma: Medical Research Council Myeloma IX Study results. <sup>(43)</sup>	981	36	3,67 %
Osteonecrosis of the jaw as an adverse bisphosphonate event: Three cases of bone metastatic prostate cancer patients treated with zoledronic acid. <sup>(44)</sup>	104	3	2,88 %
Osteonecrosis of the jaw in cancer after treatment with bisphosphonates: incidence and risk factors. <sup>(12)</sup>	252	17	6,75 %
Osteonecrosis of the jaw in multiple myeloma patients: Clinical features and risk factors. <sup>(45)</sup>	340	11	3,24 %
Osteonecrosis of the jaw in patients with bone metastases treated with bisphosphonates: A retrospective study. <sup>(46)</sup>	539	8	1,48 %
Osteonecrosis of the jaw in patients with metastatic breast cancer: Ethnic and socio-economic aspects. <sup>(47)</sup>	110	10	9,09 %
Osteonecrosis of the jaw in patients with multiple myeloma during and after treatment with zoledronic acid. <sup>(48)</sup>	64	7	10,94 %
Osteonecrosis of the jaw in patients with multiple myeloma treated with bisphosphonates. <sup>(49)</sup>	190	2	1,05 %

Osteonecrosis of the jaw in patients with multiple myeloma treated with bisphosphonates: Evidence of increased risk after treatment with zoledronic acid. <sup>(50)</sup>	202	15	7,43 %
Osteonecrosis of the jaw in patients with multiple myeloma treated with zoledronic acid. <sup>(51)</sup>	32	5	15,63 %
Osteonecrosis of the jaw in prostate cancer patients with bone metastases treated with zoledronate: A retrospective analysis. <sup>(52)</sup>	52	6	11,54 %
Osteonecrosis of the jaws in newly diagnosed multiple myeloma patients treated with zoledronic acid and thalidomide-dexamethasone. <sup>(53)</sup>	259	9	3,47 %
Osteonecrosis of the maxilla and mandible in patients with advanced cancer treated with bisphosphonate therapy. <sup>(54)</sup>	310	28	9,03 %
Osteonecrosis of the jaws in 194 patients who have undergone intravenous bisphosphonate therapy in Spain. <sup>(55)</sup>	76	13	17,11 %
Prevalence and risk factors of bisphosphonate-associated osteonecrosis of the jaw in prostate cancer patients with advanced disease treated with zoledronate. <sup>(56)</sup>	43	8	18,60 %
Prevalence of bisphosphonate associated osteonecrosis of the jaws in multiple myeloma patient. <sup>(57)</sup>	159	20	12,58 %
Prevalence of bisphosphonate-associated osteonecrosis of the jaw after intravenous zoledronate infusions in patients with early breast cancer. <sup>(58)</sup>	48	5	10,42 %
Reduction of osteonecrosis of the jaw (ONJ) after implementation of preventive measures in patients with multiple myeloma treated with zoledronic acid. <sup>(59)</sup>	128	16	12,50 %
Renal safety and efficacy of i.v. bisphosphonates in patients with skeletal metastases treated for up to 10 Years. <sup>(60)</sup>	43	3	6,98 %
Renal toxicity and osteonecrosis of the jaw in cancer patients treated with bisphosphonates: A long-term retrospective analysis. <sup>(61)</sup>	398	12	3,02 %
Zoledronic acid (zoledronate) for postmenopausal women with early breast cancer receiving adjuvant letrozole (ZO-FAST study): Final 60-month results. <sup>(62)</sup>	1065	5	0,47 %